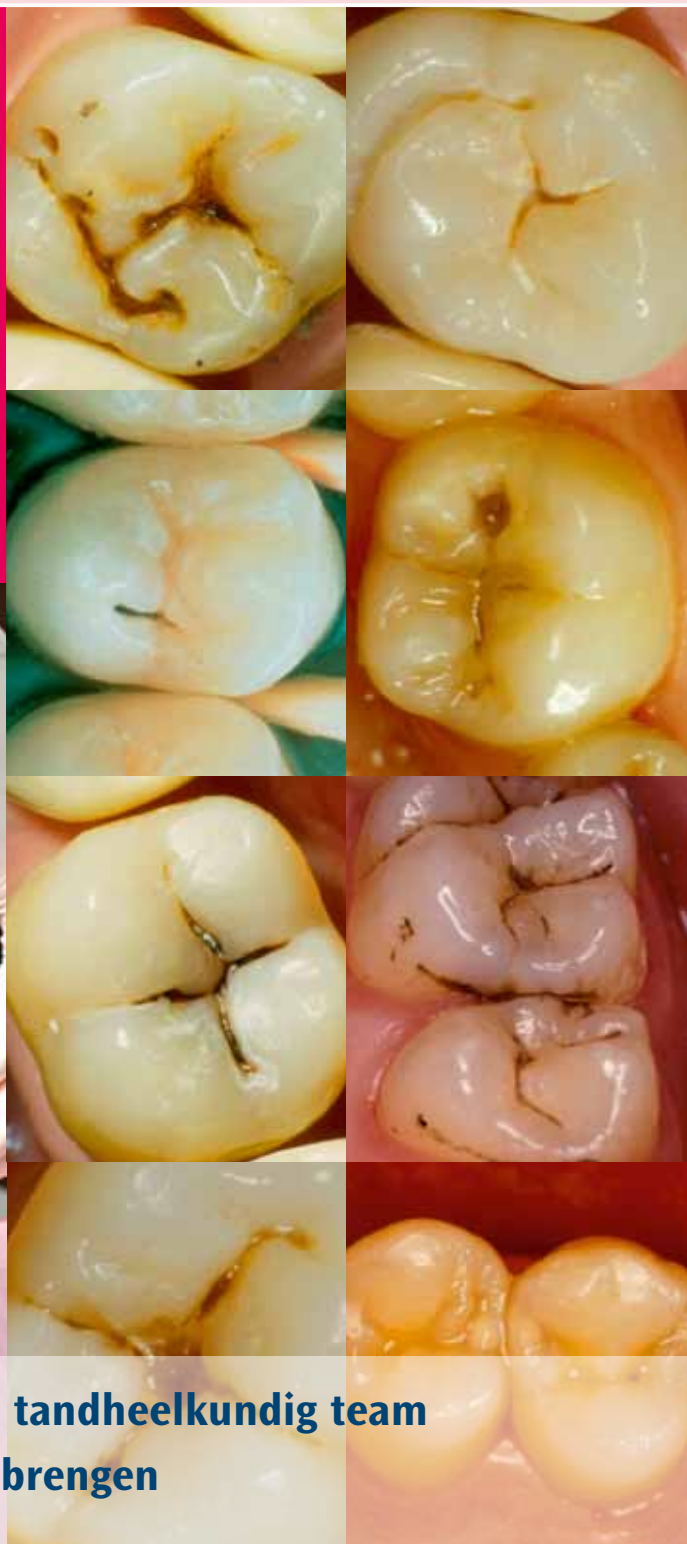
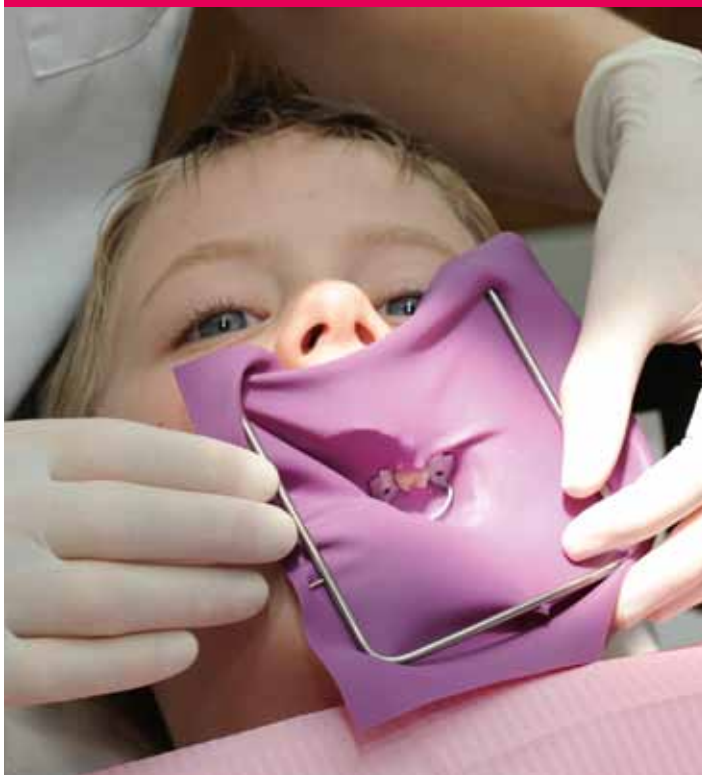
Advies Preventie fissuurcariës



**Praktische ondersteuning voor het tandheelkundig team
in zijn beslissing fissuurlak aan te brengen**

ivoren  kruis

Voor een gezonde mond

Ivoren Kruis, november 2012

Dit advies **Preventie fissuurcariës** beoogt leden van het tandheelkundig team te ondersteunen bij zijn beslissing fissuurlak aan te brengen. Het advies is opgesteld door het Adviescollege Preventie Mond- en Tandziekten van het Ivoren Kruis.



Inhoud

Samenvatting	3
1. Inleiding	4
1.1 Methoden en technieken	6
1.2 Gezondheidswinst	6
2. Preventie van fissuurcariës	7
3. Fissuurlak	7
3.1 Materialen	8
3.1.1 Kunsthars	8
3.1.2 Glasionomeercement	8
3.2 Het wetenschappelijke bewijs	9
3.2.1. Zijn kunstharsfissuurlakken effectief?	9
3.2.2 Zijn glasionomeercementfissuurlakken effectief?	9
3.2.3. Is er voorkeur voor kunsthars- of glasionomeercementfissuurlak?	9
3.2.4. Kunnen beginnende cariës of caviteiten worden ingesloten?	9
3.2.5. Zijn er aanvullende technieken om de retentie van fissuurlakken te verhogen?	10
3.2.6. Wanneer zouden fissuurlakken moeten worden aangebracht?	10
3.3 Urgentie van behandeling	10
4 Aanbevelingen	11
4.1 Toepassing advies Preventie fissuurcariës	11
Literatuurlijst	14
Colofon	15

Samenvatting

Dit advies Preventie fissuurcariës beoogt leden van het tandheelkundig team te ondersteunen bij hun besluitvorming fissuurlakken aan te brengen. Het Ivoren Kruis is behoudend in zijn advisering fissuurlakken toe te passen. Het advies is: sealen op indicatie.

Soms is het geïndiceerd fissuurlakken aan te brengen in het stadium dat witte opaciteiten zichtbaar zijn. Soms zullen fissuurlakken 'pas' worden aangebracht in geval van betrokkenheid van het dentine. Er zijn voor de beslissing wel of geen fissuurlak aan te brengen twee belangrijke factoren:

1. de urgentie waarmee een behandeling nodig is en
2. de alternatieve behandelmogelijkheden.

Het advies Preventie fissuurcariës is gebaseerd op een kritische evaluatie van beschikbare wetenschappelijke literatuur. Hierbij is een kwaliteitsclassificering van onderzoek gevolgd.

De kwetsbaarheid van de fissuren van doorbrekende elementen vraagt om specifieke preventieve aandacht. Ouders en kinderen dienen erop te worden gewezen hoe in die periode de occlusale vlakken moeten worden gereinigd.

De werking van fissuurlakken is gebaseerd op het aanbrengen van een fysieke barrière die voorkomt dat bacteriën de fissuur koloniseren en voorkomt dat voedingsbestanddelen ingesloten bacteriën bereiken.

De effectiviteit van fissuurlakken hangt nauw samen met de retentie. Het aanbrengen van fissuurlakken wordt in het algemeen gezien als een effectieve preventieve maatregel ter voorkoming van pit- en fissuurcariës bij een juiste techniek van aanbrengen, zorgvuldige controle en reparatie. Zorgvuldige reparatie houdt in dat de indicatie opnieuw wordt gesteld.

Er zijn twee belangrijke typen materiaal die als fissuurlak worden gebruikt: kunsthars en glasionomeercement*. Kunstharsfissuurlakken zijn toe nu toe de standaard. Glasionomeercementfissuurlakken zijn gemakkelijker aan te brengen dan de kunstharsfissuurlakken, omdat het glazuur niet geëtt hoeft te worden. Glasionomeercement kan ook worden gebruikt wanneer optimale vochtuitsluiting niet mogelijk is, zoals bij doorbrekende elementen.

Op basis van de wetenschappelijke literatuur komt het Adviescollege Preventie Mond- en Tandziekten tot de volgende aanbevelingen:

1. Tijdens de doorbraak van elementen is extra instructie over de reiniging van de occlusale vlakken gewenst.
2. Tijdens periodieke mondonderzoeken dient zorgvuldige diagnose van de occlusale vlakken plaats te vinden en te worden genoteerd, opdat eventuele initiatie of progressie van cariës kan worden vastgesteld. Dit bepaalt de urgentie van behandeling.
3. Wanneer er onzekerheid is over de laesieactiviteit (urgentie laag tot midden), kan de behandelaar terughoudend zijn in zijn behandelkeuze.
4. Wanneer cariësprogressie is vastgesteld, zijn aanvullende preventieve maatregelen geïndiceerd, waarbij toepassing van fissuurlakken een te overwegen mogelijkheid is.
5. Bij kleine cavitaties die zich tot het glazuur beperken of bij het doorschemeren van dentinecariës, kunnen fissuurlakken geïndiceerd zijn afhankelijk van de cariësgevoeligheid van de patiënt.
6. Bij ernstige doorschemering of cavitatie kan een composiet(fissuurlak)restauratie worden aangebracht.

* Glasionomeercement is feitelijk geen lak, maar vanwege eenvoud van formulering is in dit advies voor deze terminologie gekozen.



1. Inleiding

Dit advies Preventie fissuurcariës beoogt leden van het tandheelkundig team te ondersteunen bij hun besluitvorming fissuurlakken aan te brengen. Dit advies geeft inzicht in de voor- en nadelen van het al dan niet aanbrengen van fissuurlakken, waarbij wordt aangeraden fissuurlakken niet meer dan nodig aan te brengen. Het advies is opgesteld door het Adviescollege Preventie Mond- en Tandziekten van het Ivoren Kruis.

Uitgangspunten van het Ivoren Kruis:

- Cariës is te voorkomen.
- De mondgezondheid van het kind is primair de verantwoordelijkheid van de ouders/ verzorgers en deze kan niet worden afgewenteld op het tandheelkundig team.
- Adviezen zijn gericht op het cariësvrij houden van het gebit (zie ook Advies Cariëspreventie). Basisadviezen gelden voor iedereen, aanvullende adviezen worden gegeven op indicatie.

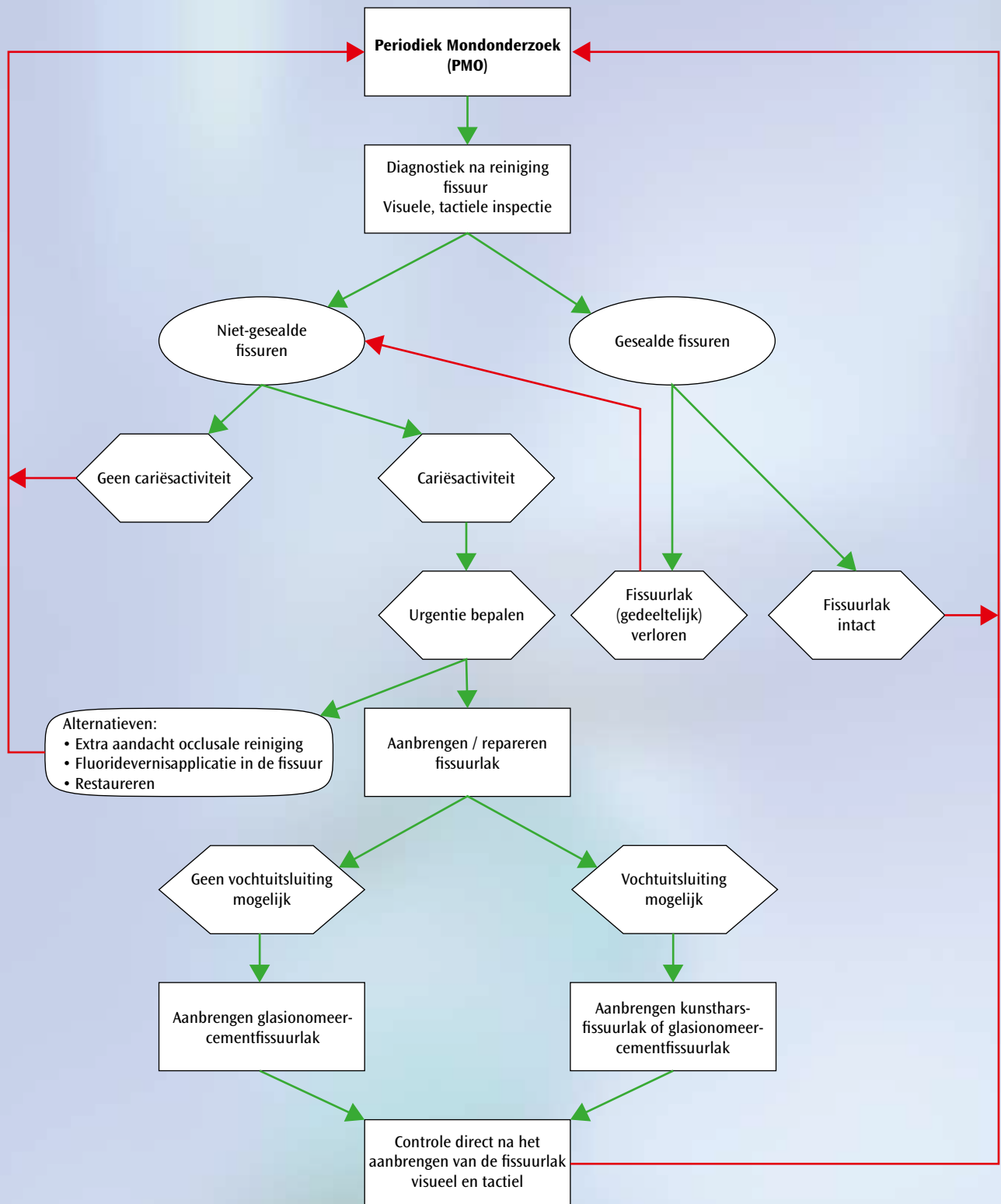
Het Ivoren Kruis is behoudend in zijn advisering over het aanbrengen van fissuurlakken. Met behulp van fissuurlakken kunnen weliswaar goede resultaten worden behaald, maar de maatregel kan ook een verkeerd signaal afgeven: deze tanden of kiezen hoeven niet meer (zo goed) te worden verzorgd, ze zijn nu immers beschermd. Niets is natuurlijk minder waar. Zorgverleners moeten alert zijn op het feit dat kinderen, maar ook hun ouders, denken dat de tanden door de fissuurlak goed zijn beschermd. Met de aangebrachte fissuurlak wordt alleen het occlusale vlak beschermd. Approximaal levert de fissuurlak geen bescherming. Ook die interdentale ruimten zijn met de tandenborstel lastig te reinigen en een gevoelige plek voor het ontstaan van cariës.

Het Ivoren Kruis adviseert pas – en dan in een minderheid van de gevallen en afhankelijk van het cariësriscico – fissuurlakken aan te brengen in het stadium dat witte opaciteiten zichtbaar zijn na reiniging van de fissuur (zonder of met droogblazing). Soms zullen fissuurlakken ‘pas’ worden aangebracht in geval van betrokkenheid van het dentine.

In hoofdstuk 1 komen de methoden en technieken aan de orde evenals de gezondheidswinst. Hoofdstuk 2 beschrijft de preventie van fissuurcariës. Hoofdstuk 3 gaat in op de verschillende beschikbare materialen. In dit hoofdstuk wordt antwoord gegeven op een zestal klinische vragen. De aanbevelingen en de toepassing van het advies Preventie fissuurcariës worden beschreven in hoofdstuk 4.



Beslisboom voor het aanbrengen van fissuurlak per element



Figuur 1 Beslisboom voor het aanbrengen van fissuurlak per element

1.1 Methoden en technieken

Het advies Preventie fissuurcariës is tot stand gekomen door de bestudering van onderzoeken, rapporten, meningen en klinische ervaring van deskundigen. Het advies is gebaseerd op een kritische evaluatie van beschikbare wetenschappelijke literatuur waarbij de volgende richtlijnen zijn gevolgd voor het classificeren van onderzoek naar interventies:

Klasse	Type onderzoek
Ia	Systematische literatuuroverzichten (+ of - metaanalyse) van gerandomiseerd gecontroleerd onderzoek (RCT)
Ib	Gerandomiseerd gecontroleerd onderzoek (RCT)
II	Overig gecontroleerd klinisch onderzoek
III	Cohortonderzoek, case-controlonderzoek en dwarsdoorsnede-onderzoek
IV	Rapporten, meningen, klinische ervaringen van deskundigen

De plaats van onderzoek in deze hiërarchie is gebaseerd op de mate waarin alle factoren door de onderzoekers werden gecontroleerd. Hierdoor worden vertekening en kans op foutieve verbanden geminimaliseerd. Alleen goed onderzoek in klasse Ia en Ib laat de mogelijkheid toe om te concluderen of een therapie effect heeft. De overige onderzoeken laten slechts correlaties of associaties zien zonder dat van een causaal verband (therapie veroorzaakt het effect) mag worden gesproken. Op basis van de wetenschappelijke informatie worden adviezen geformuleerd. Hierbij spelen factoren als toepasbaarheid, kosteneffectiviteitsverhouding, wensen en uitgangspunten van betrokken partijen ook een rol.

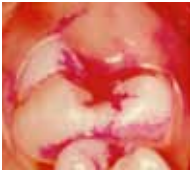
In november 2009 organiseerde het Ivoren Kruis een wetenschappelijke congres met de titel 'Sealen ja of nee?'. Tijdens dat congres gaven mondzorgverleners hun mening over het concept van dit advies. Klinische voorbeelden passeerden de revue, waarop de mondzorgverleners het Ivoren Kruisadvies beoordeelden en bijstuurden. Het conceptadvies werd bruikbaar gevonden voor implementatie in de mondzorgpraktijk.

Ook bij de uitgave van dit advies hoort een toetsingsformulier. Tandartsen en mondhygiënist of andere gebruikers van dit advies worden gevraagd hun mening te geven. Voldoet het advies aan de wensen van de behandelaars? Zijn er wensen voor aanpassingen of aanvullingen? Op basis van de resultaten wordt bezien of een aangepaste uitgave wenselijk is.

1.2 Gezondheidswinst

Een gaaf gebit is een kostbaar bezit. Met een goede mondhygiëne kan een gebit gaaf blijven. Fissuurlakken kunnen bijdragen aan het behoud van een gaaf gebit. Als tandcariës kan worden voorkomen, kan het langdurig behoud en gebruik van de eigen dentitie worden bevorderd. Bovendien kan patiënten pijn bespaard blijven. Periodiek Mondonderzoek (PMO) en risico-inschatting zijn belangrijk, opdat eventueel fissuurlakken – of andere (extra) preventieve maatregelen – tijdig kunnen worden ingezet om zo het ontstaan of verdere uitbreiding van cariëscrossen te voorkomen. Hierbij is het doel deze gezondheidswinst op maat te realiseren met zo weinig mogelijk producten, zonder overdreven inspanning van en met zo weinig mogelijk beperkingen voor de patiënt.

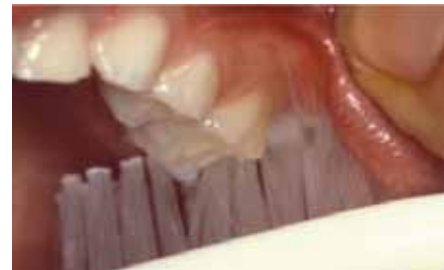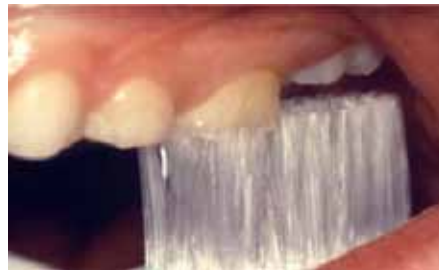2. Preventie van fissuurcariës



Om de plaque in fissuren goed aan te tonen, kan de plaque worden gekleurd.
Bron: dr. Joana C. Carvalho, Brussel

Fissuren in occlusale vlakken kunnen moeilijk te reinigen zijn. Dit geldt in het bijzonder wanneer het gaat om doorbrekende elementen. Om dit zichtbaar te maken, kunnen deze vlakken worden gekleurd.

Deze doorbrekende elementen zijn dikwijls bij normaal poetsen slecht te bereiken met de tandenborstel. Maar ook wanneer de elementen volledig zijn doorgebroken, blijven vooral nauwe fissuren cariësgevoelige gedeelten van de elementen, omdat onvoldoende reiniging mogelijk is. Deze kwetsbaarheid van de fissuren vraagt om specifieke preventieve aandacht. Ouders en kinderen dienen erop te worden gewezen hoe de occlusale vlakken moeten worden gereinigd. Voor de doorbrekende vlakken betekent dit dat de tandenborstel ter plekke dwars op de tandboog moet worden geplaatst, zodat het vlak optimaal kan worden gereinigd, terwijl de borstel normaal gesproken in de lengterichting van de kaak wordt bewogen. Als goede reiniging onvoldoende bescherming biedt, kan additioneel fluoridevernis worden geappliedeerd in de fissuur of het gebruik van fissuurlakken worden overwogen. In dit advies worden de mogelijkheden van fissuurlakken verder besproken.




Tijdens doorbraak wordt het element overgeslagen als de tandenborstel in de lengterichting op de tandboog wordt geplaatst. Wordt de borstel dwars op de tandboog gezet, dan is adequate reiniging mogelijk. Bron: dr. Jette Christiansen, Kopenhagen

3. Fissuurlak

De werking van fissuurlakken is gebaseerd op het aanbrengen van een fysieke barrière die voorkomt dat bacteriën de fissuur koloniseren. Als bacteriën worden ingesloten, voorkomen fissuurlakken dat voedingsbestanddelen deze bacteriën kunnen bereiken. Er zal dan geen zuur worden geproduceerd en bovendien zal het aantal ingesloten micro-organismen afnemen tot onder het aantal dat nodig is voor laesieprogressie [Theilade et al., 1977].

De effectiviteit van fissuurlakken hangt nauw samen met de retentie. De fissuurlak dient na aanbrengen, maar ook bij periodiek mondonderzoek, zorgvuldig visueel en tactiel (door het oppervlak af te tasten met een sonde) te worden gecontroleerd. Wanneer de fissuurlak geheel of gedeeltelijk verloren is gegaan, dient deze zorgvuldig gerepareerd of opnieuw te worden aangebracht tenzij er geen indicatie meer is om een (nieuwe) fissuurlak aan te brengen. Fissuurlakken kunnen transparant zijn of opaak. Opake fissuurlakken hebben het voordeel dat zij makkelijker te controleren zijn.

Het aanbrengen van fissuurlakken wordt in het algemeen gezien als een effectieve preventieve maatregel ter voorkoming van pit- en fissuurcariës bij een juiste techniek van aanbrengen, zorgvuldige controle en reparatie. Zorgvuldige reparatie houdt in dat de indicatie opnieuw wordt gesteld (figuur 1).



Het plaatsen van fissuurlakken impliceert niet automatisch dat het cariërisico is afgenomen. Duitse onderzoekers constateerden dat het cariërisico van de fissuren van 12-jarigen alleen voor jongens met weinig cariës (DMFS \leq 1) was afgenomen in relatie tot het aantal geplaatste fissuurlakken. Bij meisjes had het aantal aangebrachte fissuurlakken geen invloed op het cariërisico. Bij jongens met veel cariës was het cariërisico zelfs groter, ondanks een groter aantal aangebrachte fissuurlakken [Heyduck et al., 2006; klasse-III-onderzoek].

3.1 Materialen

Er zijn twee belangrijke typen materiaal die als fissuurlak worden gebruikt: kunsthars en glasionomeercement. De kunstharsen kunnen zelfuithardend of lichtuithardend zijn.

3.1.1 Kunsthars

Kunstharsfissuurlakken zijn toe nu toe de standaard. Het zijn goede afsluitingen die veelvuldig worden gebruikt. De variatie aan (kunsthars)materialen voor de fissuurlakken houdt in dat er een diversiteit aan technieken is om de materialen aan te brengen. Daarom dient de door de fabrikant beschreven techniek nauwkeurig te worden gevolgd. Deze behelst meestal het reinigen van de fissuur, het etsen van het oppervlak, het wegspoelen van het etsmateriaal, het goed drogen en droog houden van het oppervlak en het aanbrengen van de lak met uitsluitel van speeksel totdat het materiaal is uitgehard. In de literatuur worden aanvullende technieken beschreven, zoals het gebruik van adhesieven, het prepareren van de fissuur met air abrasion of met de boor. Er is zo weinig onderzoek gedaan naar de meerwaarde van deze technieken dat daarover geen uitspraak is te doen. Zo konden in een meta-analyse maar 2 onderzoeken worden opgenomen die drooglegging met een rubberdam of wattenrollen vergeleek; 1 onderzoek toonde geen verschil in effect, het andere wel ten gunste van de rubberdam [Muller-Bola et al., 2006; Klasse-Ia-onderzoek]. Deze meta-analyse concludeerde op basis van 7 onderzoeken dat er geen verschil was in retentie tussen zelf-polymeriserende en lichtuithardende kunstharsen. De retentie van fluoridebevattende lichtuithardende kunstharsen was na 4 jaar ongeveer 80% (95% betrouwbaarheidsinterval: 72-89%) van de retentie van niet-fluoridebevattende lichtuithardende kunstharsen. Een extra beschermend effect van fluoride in kunstharsfissuurlakken is nooit aangetoond.

3.1.2 Glasionomeercement

Glasionomeercementfissuurlakken zijn gemakkelijker aan te brengen dan de kunstharsfissuurlakken omdat het glazuur niet geëtsd hoeft te worden. Daarnaast is de techniek minder vochtgevoelig. Glasionomeercement bindt aan het glazuur maar de retentie is soms kortdurend. Het is dan moeilijk vast te stellen of er nog glasionomeercement aanwezig is diep in de fissuur en of er nog bescherming mag worden verwacht.

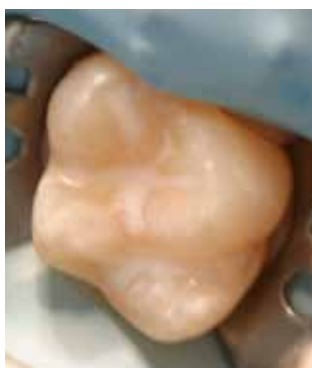De glasionomeercementen bevatten fluoride. Verder bestaan er varianten die ook kunsthars bevatten. Verondersteld wordt dat de fluoride-afgifte van het glasionomeercement additionele bescherming biedt tegen cariës. Onderzoek geeft hier echter geen uitsluitel over [Donly et al., 1999; Mjör et al., 2000; Wiegand et al., 2007].

Omdat glasionomeercement gemakkelijker te verwerken is dan kunsthars, kan dit materiaal worden gebruikt als optimale vochtuitsluiting niet mogelijk is. Later, als de glasionomeercementfissuurlak niet meer te zien is, zou opnieuw kunnen worden geseald met een kunstharsfissuurlak indien er nog een indicatie voor sealen bestaat (figuur 1). Er is geen wetenschappelijke informatie over het effect van deze strategie. Als alternatief voor de periode dat goede vochtuitsluiting niet mogelijk is, zou lokaal fluoride kunnen worden aangebracht. Daarnaast moeten patiënten worden gewezen op het belang van een goede mondhygiëne.

3.2 Het wetenschappelijke bewijs

Het Adviescollege Preventie Mond- en Tandziekten van het Ivoren Kruis heeft zich gebogen over de volgende klinische vragen:

1. Zijn kunstharsfissuurlakken effectief?
2. Zijn glasionomeercementfissuurlakken effectief?
3. Is er voorkeur voor kunsthars- of glasionomeercementfissuurlak?
4. Kunnen beginnende cariës of caviteiten worden ingesloten?
5. Zijn er aanvullende technieken om de retentie van fissuurlakken te verhogen?
6. Wanneer zouden fissuurlakken moeten worden aangebracht?



Gesalde molaar.

Bron: dr. Clarissa C. Bonifácio, Amsterdam

3.2.1 Zijn kunstharsfissuurlakken effectief?

Ja: Kunstharsfissuurlakken kunnen cariës voorkomen in de 1^e blijvende molaren [Ahovuo-Saloranta et al., 2008; Klasse-Ia-onderzoek]. De bescherming hangt nauw samen met de retentie. De bescherming neemt dan ook af in tijd van 86% na 1 jaar tot 57% na 4 jaar [Ahovuo-Saloranta et al., 2008; Klasse-Ia-onderzoek]. Het opnieuw aanbrengen en repareren van de fissuurlakken kan de effectiviteit verhogen tot 75% na 4 jaar [Bravo et al., 2005; Klasse-Ib-onderzoek]. Analyse van Mějare et al., (2003) geeft een iets minder gunstig beeld: 33% cariësreductie na 2 jaar. Voor bescherming van de 2^{de} blijvende molaren, de premolaren en het melkgebit is onvoldoende bewijs beschikbaar [Mějare et al., 2003; Klasse-Ia-onderzoek]. In cohortonderzoek is retentie van kunstharsfissuurlakken in het melkgebit aangetoond van > 75% na 1 jaar en > 70% na 2,8 jaar [Hotuman et al., 1998; Hardison et al., 1987]. Het feit dat er voor de effectiviteit van kunstharsfissuurlakken in de 2^{de} molaren en premolaren onvoldoende bewijs is, heeft te maken met de beperkte hoeveelheid onderzoek en de geringe cariësprevalentie in de betreffende fissuren.

3.2.2 Zijn glasionomeercementfissuurlakken effectief?

Ja: Glasionomeercementfissuurlakken kunnen effectief zijn. Een Cochrane review vindt in 2 van de 8 opgenomen onderzoeken een beter cariësreducerend effect van glasionomeercementfissuurlakken, terwijl in 3 onderzoeken een beter effect te zien is van kunstharsfissuurlakken. De overige 3 onderzoeken lieten geen verschil zien [Ahovuo-Saloranta et al., 2008; Klasse-Ia-onderzoek]. Beiruti et al. (2006) [Klasse-Ia-onderzoek] die minder streng artikelen selecteerden en 19 onderzoeken includeerden in hun analyse, concludeerden dat er geen consistent verschil was te vinden in de mate van cariësreductie tussen beide materialen. Echter bij kunstharsgemodificeerde glasionomeercementen vonden zij 15% meer carieuze fissuren dan bij kunstharsfissuurlakken (18% versus 3%). De effectiviteit van de glasionomeercementfissuurlakken bleek afhankelijk van de waarneembare retentie.

3.2.3 Is er voorkeur voor kunsthars- of glasionomeercementfissuurlak?

Dat hangt ervan af. Als het niet goed mogelijk is vocht uit te sluiten, hebben glasionomeercementfissuurlakken de voorkeur. Onder andere omstandigheden kunnen zowel kunsthars- als glasionomeercementfissuurlakken worden gebruikt. Voor beide typen materiaal geldt dat het effect is gerelateerd aan de zichtbare retentie.

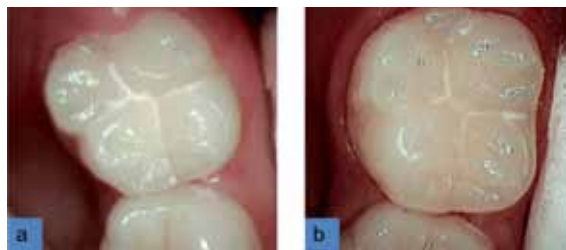3.2.4 Kunnen beginnende cariës of caviteiten worden ingesloten?

Fissuurlakken verminderen de voortschrijding van cariëslaesies als de fissuurlak wordt aangebracht voordat cavitatie optreedt [Griffin et al., 2008; Klasse-Ia-onderzoek]. De gemiddelde jaarlijkse progressie van niet gecaviteerde laesies was 2,6% na het aanbrengen van fissuurlakken en 12,6% wanneer geen fissuurlakken waren aangebracht. Dit betekent een bescherming van 71,3% (95% betrouwbaarheidsinterval: 52,8%–82,5%). Dit gold zowel voor kunsthars- als glasionomeercementfissuurlakken.

4 Aanbevelingen

Op basis van de wetenschappelijke literatuur komt het Adviescollege Preventie Mond- en Tandziekten tot de volgende aanbevelingen:

1. Tijdens de doorbraak van elementen is extra instructie over de reiniging van de occlusale vlakken gewenst.
2. Tijdens periodieke mondonderzoeken dient zorgvuldige diagnose van de occlusale vlakken plaats te vinden en te worden genoteerd, opdat eventuele initiatie of progressie van cariës kan worden vastgesteld. Dit bepaalt de urgentie van behandeling.
3. Wanneer er onzekerheid is over de laesieactiviteit (urgentie laag tot midden), kan de behandelaar terughoudend zijn in zijn behandelkeuze.
4. Wanneer cariësprogressie is vastgesteld, zijn aanvullende preventieve maatregelen geïndiceerd, waarbij toepassing van fissuurlakken een te overwegen mogelijkheid is.
5. Bij kleine cavitaties die zich tot het glazuur beperken of bij het doorschemeren van dentinecariës, kunnen fissuurlakken geïndiceerd zijn afhankelijk van de cariësgevoeligheid van de patiënt.
6. Bij ernstige doorschemering of cavitatie kan een composiet(fissuurlak)restauratie worden aangebracht.



Actieve cariës (wit en dof) in de fissuur (afbeelding a) kan remineraliseren (afbeelding b: arrested cariës; wit glanzend) wanneer de fissuur goed gereinigd wordt met een fluoridetandpasta.

Bron: dr. Jette Christiansen, Kopenhagen

De aanbevelingen zijn weergegeven in figuur 2. Het blijkt dat bij eenzelfde diagnose van de fissuur meerdere behandelopties mogelijk zijn. In de figuur is globaal aangegeven welke optie het meest waarschijnlijk is. Welke behandeloptie daadwerkelijk wordt gekozen, hangt onder meer af van de urgentie, het ingeschatte cariërisico van de patiënt, de voorkeur van de patiënt en de voorkeur van de behandelaar.

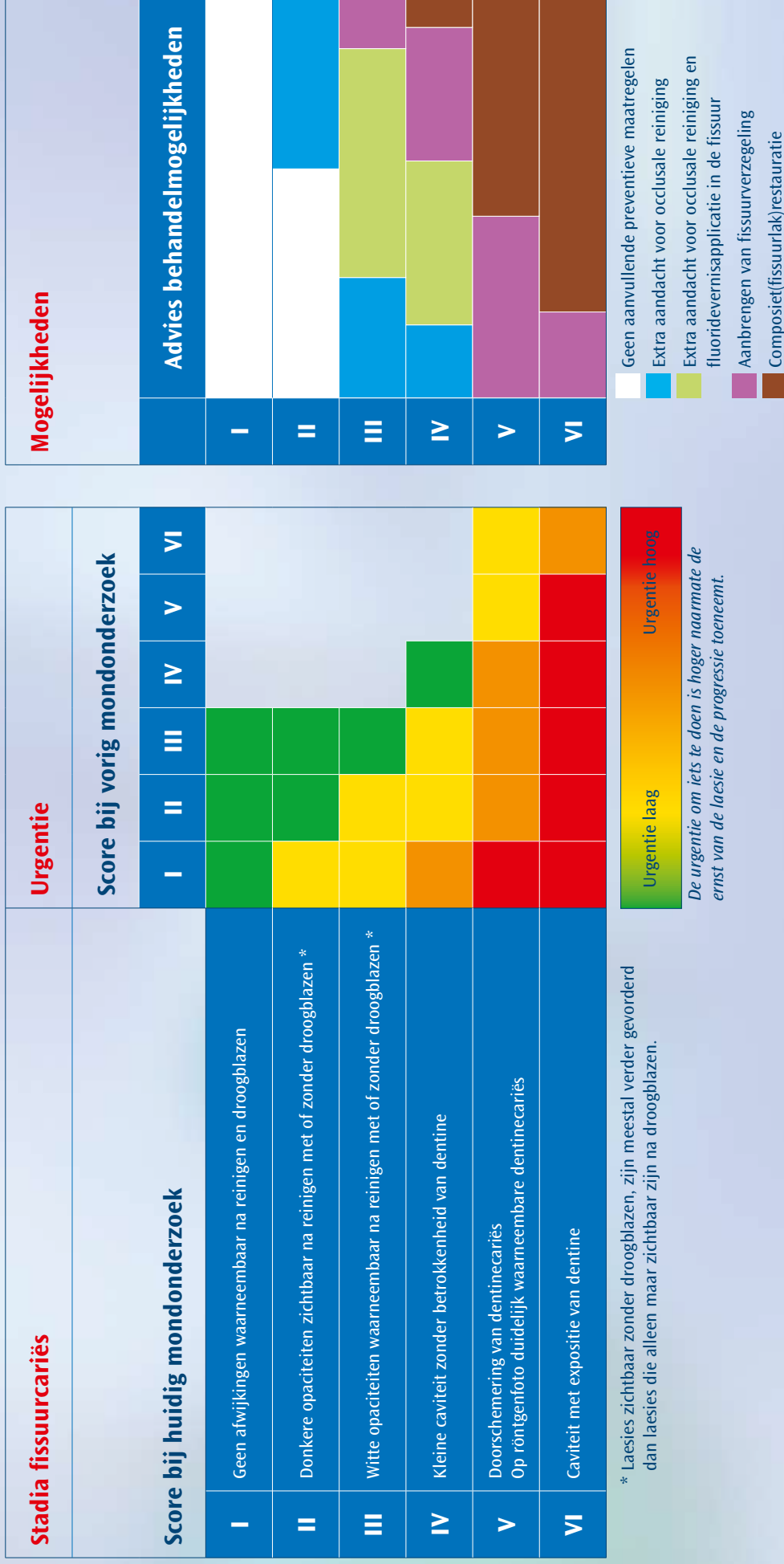
4.1 Toepassing advies Preventie fissuurcariës

Het Adviescollege Preventie Mond- en Tandziekten van het Ivoeren Kruis verwacht dat het advies Preventie fissuurcariës geen verandering vereist in de huidige organisatie van de tandheelkundige zorg. Ook ziet het college geen belemmeringen het advies in de dagelijkse praktijk te gebruiken. Verder verwacht de samensteller dat voor de uitvoering van het advies Preventie fissuurcariës geen aanvullende middelen (personeel, apparatuur) nodig zijn.

De indicatie om preventief of curatief te behandelen bij fissuurcariës is een beslissing die samenhangt met zowel de cariësactiviteit (ontstaat er een nieuwe laesie of is er progressie?) als met de ingeschatte diepte van de laesie. Figuur 2 toont hoe de cariësactiviteit de mate van 'urgentie' van behandelen bepaalt. De urgentie is laag (groene gebieden) als er geen progressie zichtbaar is of als dat niet met zekerheid te zeggen is of als er regressie (remineralisatie) is opgetreden. Als er wel progressie is, is de urgentie hoger, en hoger naarmate er **meer** progressie waargenomen is in de afgelopen periode. Daarnaast is echter een geringe progressie (of een vermoeden daarvan) bij een al verder voortgeschreden laesie (zie de hoek links onder in het schema) soms toch voldoende reden voor ingrijpen.

Figuur 2 geeft schematisch weer welke behandelopties bij welke stadia van laesieprogressie te overwegen zijn. De verdeling van de kleurvlakken is hierbij slechts een aanduiding van de relatieve geschiktheid van het type behandeling.

Advies Preventie fissuurcariës




Figuur 2 Behandeladvies fissuurcariës

Mogelijkheden

	Advies behandelmogelijkheden
I	
II	
III	
IV	
V	
VI	

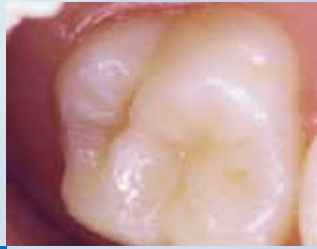- Geen aanvullende preventieve maatregelen
- Extra aandacht voor occlusale reiniging
- Extra aandacht voor occlusale reiniging en fluoridevernisapplicatie in de fissuur
- Aanbrengen van fissuurverzegeling
- Composit(fissuuriak)restauratie





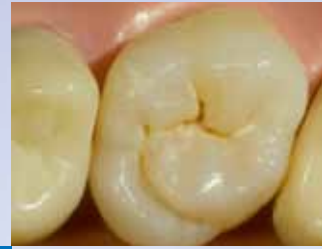Advies Preventie fissuurcariës

In figuur 2 komen verschillende stadia van fissuurcariës voor. Hieronder worden ze met behulp van een afbeelding verduidelijkt.



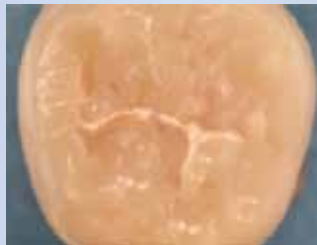I

Geen afwijkingen waarneembaar na reinigen en droogblazen



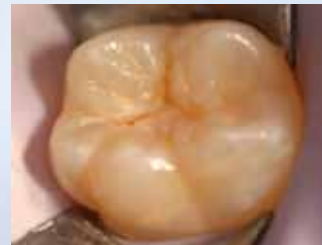II

Donkere opaciteiten zichtbaar na reinigen met of zonder droogblazen



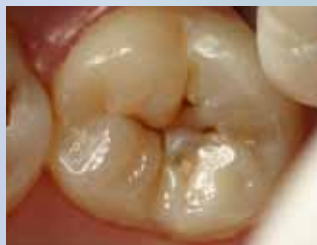III

Witte opaciteiten waarneembaar na reinigen met of zonder droogblazen



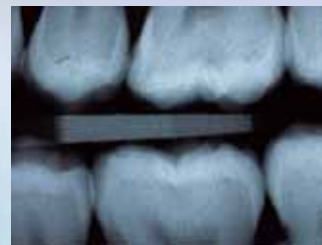IV

Kleine caviteit zonder betrokkenheid van dentine



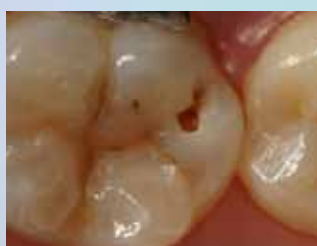V

Doorschemering van dentinecariës




V

Op röntgenfoto duidelijk waarneembare dentinecariës




VI

Caviteit met expositie van dentine





Literatuurlijst

- Ahovuo-Saloranta A, Hiiri A, Nordblad A, Mäkelä M, Worthington HV. Pit and fissure sealants for preventing dental decay in the permanent teeth of children and adolescents.
 - Cochrane Database Syst Rev. 2008;(4):CD001830. Review.
 - Beiruti N, Frencken JE, van 't Hof MA, van Palenstein Helderma WH. Caries-preventive effect of resin-based and glass ionomer sealants over time: a systematic review. *Community Dent Oral Epidemiol* 2006; 34: 403-409.
 - Blackwood JA, Dilley DC, Roberts MW, Swift EJ Jr. Evaluation of pumice, fissure enameloplasty and air abrasion on sealant microleakage. *Pediatr Dent* 2002; 24:199-203.
 - Bravo M, Montero J, Bravo JJ, Baca P, Llodra JC. Sealant and fluoride varnish in caries: a randomized trial. *J Dent Res* 2005; 84:1138-1143.
 - Donly KJ, Kerber L. Demineralization inhibition at glass-ionomer cement and amalgam restoration margins in conjunction with additional fluoride regimens. *Spec Care Dentist* 1999; 19: 24-28.
 - Ekstrand KR, Ricketts DN, Kidd EA, Qvist V, Schou S. Detection, diagnosing, monitoring and logical treatment of occlusal caries in relation to lesion activity and severity: an in vivo examination with histological validation. *Caries Res* 1998; 32: 247-254.
 - Feigal RJ, Musherure P, Gillespie B, Levy-Polack M, Quelhas I, Hebling J. Improved sealant retention with bonding agents: a clinical study of two-bottle and single-bottle systems. *J Dent Res* 2000; 79:1850-1856.
 - Feigal RJ, Quelhas I. Clinical trial of a self-etching adhesive for sealant application: success at 24 months with Prompt L-Pop. *Am J Dent* 2003; 16: 249-251.
 - Griffin SO, Oong E, Kohn W, Vidakovic B, Gooch BF; CDC Dental Sealant Systematic Review Work Group, Bader J, Clarkson J, Fontana MR, Meyer DM, Rozier RG, Weintraub JA, Zero DT. The effectiveness of sealants in managing caries lesions. *J Dent Res* 2008; 87: 169-174.
 - Hatibovic-Kofman S, Butler SA, Sadek H. Microleakage of three sealants following conventional, bur, and air-abrasion preparation of pits and fissures. *Int J Paediatr Dent* 2001; 11: 409-416.
 - Hardison JR, Collier DR, Sprouse LW, Van Cleave ML, Hogan AD. Retention of pit and fissure sealant on the primary molars of 3- and 4-year-old children after 1 year. *J Am Dent Assoc* 1987; 114: 613-615.
 - Hotuman E, Rølling I, Poulsen S. Fissure sealants in a group of 3-4-year-old children. *Int J Paediatr Dent* 1998; 8: 159-160.
 - Kanellis MJ, Warren JJ, Levy SM. A comparison of sealant placement techniques and 12-month retention rates. *J Public Health Dent* 2000; 60 :53-56.
 - Manhart J, Huth KC, Chen H, Hickel R. Influence of the pretreatment of occlusal pits and fissures on the retention of a fissure sealant. *Am J Dent* 2004; 17: 12-18.
 - Mazzoleni S, De Francesco M, Perazzolo D, Favero L, Bressan E, Ferro R, Stellini E. Comparative evaluation of different techniques of surface preparation for occlusal sealing. *Eur J Paediatr Dent* 2007; 8: 119-123.
 - Mejäre I, Lingström P, Petersson LG, Holm AK, Twetman S, Källestål C, Nordenram G, Lagerlöf F, Söder B, Norlund A, Axelsson S, Dahlgren H. Caries-preventive effect of fissure sealants: a systematic review. *Acta Odontol Scand* 2003; 61: 321-330.
 - Mjör IA, Moorhead JE, Dahl JE. Reasons for replacement of restorations in permanent teeth in general dental practice. *Int Dent J* 2000; 50: 361-366.
 - Muller-Bolla M, Lupi-Pégurier L, Tardieu C, Velly AM, Antomarchi C. Retention of resin-based pit and fissure sealants: A systematic review. *Community Dent Oral Epidemiol* 2006; 34: 321-336.
- 

- Pereira AC, Eggertsson H, Martinez-Mier EA, Mialhe FL, Eckert GJ, Zero DT. Validity of caries detection on occlusal surfaces and treatment decisions based on results from multiple caries-detection methods. *Eur J Oral Sci.* 2009;117:51-7.
- Oong EM, Griffin SO, Kohn WG, Gooch BF, Caufield PW. The effect of dental sealants on bacteria levels in caries lesions: a review of the evidence. *J Am Dent Assoc* 2008;139:271-278; quiz 357-8. Review.
- Songpaisan Y, Bratthall D, Phantumvanit P, Somridhivej Y. Effects of glass ionomer cement, resin-based pit and fissure sealant and HF applications on occlusal caries in a developing country field trial. *Community Dent Oral Epidemiol* 1995; 23: 25-29.
- Theilade E, Fejerskov O, Migasena K, Prachyabrued W. Effect of fissure sealing on the microflora in occlusal fissures of human teeth. *Arch Oral Biol* 1977; 22: 251-259.
- Venker DJ, Kuthy RA, Qian F, Kanellis MJ. Twelve-month sealant retention in a school-based program using a self-etching primer/adhesive. *J Public Health Dent* 2004; 64: 191-197.
- Fluoride release and uptake characteristics, antibacterial activity and influence on caries formation. *Dent Mater* 2007; 23: 343-362.
- Yazici AR, Kiremitçi A, Celik C, Ozgünaltay G, Dayangaç B. A two-year clinical evaluation of pit and fissure sealants placed with and without air abrasion pretreatment in teenagers. *J Am Dent Assoc* 2006; 137: 1401-1405.
- Zyskind D, Zyskind K, Hirschfeld Z, Fuks AB. Effect of etching on leakage of sealants placed after air abrasion. *Pediatr Dent* 1998; 20: 25-27.

Colofon

Dit advies is samengesteld door het Adviescollege Preventie Mond- en Tandziekten van het Ivoren Kruis. Het Adviescollege adviseert het bestuur van het Ivoren Kruis over de wetenschappelijk inhoudelijke aspecten van tandheelkundige preventie en voorlichting. Het Adviescollege bestaat uit 8 personen die hebben verklaard geen conflicterende belangen te hebben:

- mw. dr. B.M. van Amerongen, tandarts, Afdeling Conserverende en Preventieve Tandheelkunde, Academisch Centrum Tandheelkunde Amsterdam (ACTA)
- mw. C.M.M. Berendsen-Wolters, mondhygiënist
- mw. dr. N.G. Blanksma, tandarts, Centrum voor Tandheelkunde en Mondzorgkunde, Universitair Medisch Centrum Groningen
- dr. S.J. Fokkema, Msc., tandarts-parodontoloog, Faculteit Gezondheidszorg, Instituut Paramedische Studies, opleiding Mondzorgkunde, Hogeschool Utrecht
- mw. prof. dr. M.C.D.N.J.M. Huysmans, tandarts, Vakgroep Preventieve & Curatieve Tandheelkunde, UMC St Radboud Nijmegen
- prof. dr. C. van Loveren, tandarts (voorzitter), Afdeling Conserverende en Preventieve Tandheelkunde, Academisch Centrum Tandheelkunde Amsterdam (ACTA)
- mw. dr. A.A. Schuller, tandarts-epidemioloog, TNO, Leiden
- dr. G. Stel, tandarts-pedodontoloog, Hoofd sectie Conserverende Tandheelkunde, Centrum voor Tandheelkunde en Mondzorgkunde, Universitair Medisch Centrum Groningen

De gedrukte uitgave van dit advies werd mede mogelijk gemaakt door Ivoclar Vivadent (HeliOSEAL). Opvattingen en belangen van Ivoclar Vivadent hebben de aanbevelingen in dit advies niet beïnvloed. Doel van de vereniging Ivoren Kruis is het bevorderen van mondgezondheid.

Meer weten? www.ivorenkruis.nl

© Ivoren Kruis / 2012

www.ivorenkruis.nl



ivoren  kruis
Voor een gezonde mond


ivoclar
vivadent®
passion vision innovation